Aus dem Zahnärztlichen Institut der Universität Göttingen
Direktor: Prof. Dr. Rebel.

Zur Histologie der ersten Veränderungen der Karies des Schmelzes vom Menschen am Schliff.

★

Inaugural-Dissertation

zur Erlangung der Doktorwürde der Zahnheilkunde
der hohen medizinischen Fakultät
der
Georg-August-Universität
zu Göttingen.

Vorgelegt von

Alice Seeger
Zahnärztin
aus Brüssel (Belgien).

1933

Buchdruckerei Adolf Remppis, Marbach a. Neckar

Aus dem Zahnärztlichen Institut der Universität Göttingen
Direktor: Prof. Dr. Rebel.

Zur Histologie der ersten Veränderungen der Karies des Schmelzes vom Menschen am Schliff.

★

Inaugural-Dissertation

zur Erlangung der Doktorwürde der Zahnheilkunde
der hohen medizinischen Fakultät
der
Georg-August-Universität
zu Göttingen.

Vorgelegt von

Alice Seeger
Zahnärztin
aus Brüssel (Belgien).

1933

Buchdruckerei Adolf Remppis, Marbach a. Neckar

Referent: Prof. Dr. Rebel.
Dekan: Prof. Dr. Martins.

Tag der mündlichen Prüfung: 15. XII. 31.

I. Kurze Charakteristik des normalen fertigen Schmelzes.

Der Schmelz ist das härteste Gewebe des Körpers und eine wasserarme, kalkreiche Substanz. Er überzieht das Dentin kappenartig; an den Kauhöckern ist er am dicksten, nach dem Zahnhals zu nimmt er an Stärke ab.

Makroskopisch erscheint er fast strukturlos, bei mikroskopischer Betrachtung an Längschliffen läßt sich deutlich unterscheiden zwischen den Schmelzprismen und einer interprismatischen Substanz, der sogenannten „Kittsubstanz".

Die Prismen verlaufen vom Zahnbein nach der Schmelzoberfläche in mehreren Biegungen; jedes einzelne Prisma fängt am Zahnbein an und hört an der Schmelzoberfläche auf. Das einzelne Prisma ist umgeben von einer Hülle, die nach außen und innen gut abgegrenzt und an organischer Substanz reicher als der Prismeninhalt ist. Das Prismeninnere weist im ganzen Verlauf eine schwache Struktur auf, die sich bei Längsschliffen als Längsfaserung zeigt, bei Querschliffen als Körnelung. Ferner weisen die Schmelzprismen eine Querstreifung auf, die von den meisten Autoren als eine rhythmische Ausfällung des Kalkes erklärt wird.

Ein weiteres Charakteristikum, das man gleichfalls als Ausdruck einer rhythmischen Kalkausfällung anspricht, sind die Retziusstreifen, die, im Längsschliff betrachtet, vom Dentin aus zur Schmelzoberfläche ziehen in schräg ansteigendem Bogen. An ihrer Mündung an der Oberfläche des Schmelzes bilden sie eine seichte Eindellung, die oft schon mit bloßem Auge sichtbar ist, die sogenannte Perikymatien des Schmelzes (P r e i s w e r k).

Eine andere Streifung des Schmelzes kommt zustande durch Ueberlagern mehrerer Prismenschichten in verschiedenen Richtungen: S c h r e g e r sche Streifung oder Zonien. Im Schliff erscheinen längs getroffene Prismen hell (Parazonien), die quer getroffenen dunkel (Diazonien).

Die interprismatische Substanz, die normalerweise auch verkalkt ist, wird durchzogen von Interkolumnarbrücken. Gewisse

Partien verkalken häufig geringer, sie sind im Schliff sichtbar als sogenannte „Lamellen", die Weidenreich für Fibrillenzüge hält.

An der Schmelz-Dentingrenze fallen noch Gebilde auf, die als „kolbenförmige Fortsätze" bezeichnet worden sind, wahrscheinlich aus Dentinsubstanz bestehen und meistens Odontoplastenfortsätze enthalten. Gleichfalls von der Schmelz-Dentingrenze aus gehen die „pinselförmigen Fortsätze", die gleichfalls Partien geringer verkalkter interprismatischer Substanz darstellen. (Weidenreich).

Das Schmelzoberhäutchen wird vielfach als eine Verdichtung der Schmelzoberfläche angesprochen. Seine chemische Beschaffenheit ist noch strittig, gegen Säuren und Alkalien ist es äußerst resistent und besteht vorwiegend aus organischer Substanz.

II. Kurze Charakteristik der Resultate der Kariesforschung.

Während früher eine ganze Reihe verschiedenster Theorien über die Kariesursache und -Entstehung bestanden, wird auch heute noch allgemein die chemisch-parasitäre Theorie Millers als maßgebend anerkannt.

Um ganz kurz die wichtigsten Punkte zu erwähnen, sei vorausgeschickt, daß, wenn es zu einer Karies kommen soll, stets primär eine (wenn auch nur mikroskopisch kleine) Beschädigung der Schmelzoberfläche bzw. des Schmelzoberhäutchens stattgefunden haben muß. Eine derartige Beschädigung stellt schon das Quellen und die Auflockerung des Schmelzoberhäutchens durch die Säurewirkung dar, was überall dort eintreten kann, wo Speisereste länger liegen bleiben, also an typischen Retentionsstellen. Intakter Schmelz kann nicht angegriffen werden.

Der kariöse Prozeß nimmt meist vom Schmelz seinen Ausgang. Die Säuren, die als Reaktionsprodukte der Bakterien von Fermenten durch ausgelöste Kohlenhydratgärung entstehen, führen zunächst zu einer partiellen Entkalkung der äußersten Schmelzschichten. Erst sekundär kommt es durch proteolytische Fermente der Bakterien zu vollständiger Zerstörung auch der organi-

schen Zahnsubstanz. Die weitere Verbreitung in die Tiefe folgt auf dem Wege der organischen Substanz des Schmelzes. (Prismenrandschicht, interprismatische Substanz, Lamellen.)

Der Lokalisation nach unterscheidet man zwischen Karies, ausgehend von anatomisch vorbedingten Retentionsstellen (Fissuren, Grübchen) und dem Beginn der Karies von der freien Zahnoberfläche aus (Approximalseiten, Zahnhals), der Form nach zwischen akuter Karies und chronischer Karies, mit allen Uebergängen, die sich im klinischen Bild als auch bei histologischer Betrachtung wesentlich voneinander unterscheiden.

III. Eigene Untersuchungen.

Material und Verarbeitung.

Es soll im Folgenden berichtet werden über die Ergebnisse einer Reihe von Untersuchungen, die an Zähnen gemacht wurden, die kariöse Erscheinungen aufwiesen: und zwar von der ersten schwach sichtbaren Verfärbung bis zu den ersten Andeutungen makroskopisch schon sichtbarer Defekte. Es wurden sowohl geeignete Zähne unmittelbar nach der Extraktion verarbeitet, als auch Zähne, die schon verschieden lange Zeit in 10%iger Formalinlösung gelegen hatten, wobei besondere Aufmerksamkeit den klinischen Erscheinungen (wie Farbe, Transparenz, Härte, Rauhigkeit) gewidmet wurde. Von letzteren konnten genauere klinische Daten begreiflicherweise nicht mehr festgestellt werden. Dieses so gewonnene Material setzte sich zusammen aus Zähnen aller Zahngruppen, verschiedener Altersstufen, ferner beiderlei Geschlechts. Es kam auch ein Milchmolar zur Verarbeitung.

Die bekanntlich sehr mühsame und auch schwierige Herstellung der Schliffe geschah nach folgendem Prinzip: Die Schliffebene wurde gelegt, sowohl durch das Zentrum des kariösen Herdes, als auch möglichst senkrecht durch eine Mittelebene des Zahnes. Das Schleifen fand statt auf Steinen, die an einem Motor liefen, unter fließendem Wasser, sowohl um das Abspringen des Schmelzes auf ein Minimum zu reduzieren, als auch um ein Heißwerden beim Schleifen und dadurch entstehende Veränderungen wie Lufteintritt zu vermeiden.

Nach vollzogener Färbung wurden die Schliffe auf Glasplatten mit Seifenschaum und Xylol poliert, in Kanadabalsan eingebettet und aufgezogen.

Unterschiede beim Schleifen ließen sich feststellen: Stark gelb gefärbte Zähne, die bekanntlich als relativ kariesresistent gelten, meist mit einem chronischen, schwarzbraun gefärbten kariösen Bezirk behaftet, ließen sich zum größten Teil bedeutend schwerer schleifen und erforderten im extremen Fall gut das Doppelte der Zeit zur Bearbeitung gegenüber den anderen Zähnen. Auffallend leicht zu schleifen und weich in der Verarbeitung erwies sich der Milchmolar. Sehr unterschiedlich in der Verarbeitung zeigten sich die Weisheitszähne. Oft sehr hart, in der Mehrzahl der Fälle aber weich beim Schleifen; andererseits wieder äußerst spröde mit der Neigung zum Abspringen des Schmelzes, häufig der ganzen Krone bei noch relativ dicker Lamelle.

Zähne mit dem typischen weißen bis grauweißen Kreidefleck neigten besonders leicht zum Ausbröckeln des kariösen Herdes, selbst beim vorsichtigsten Schleifen, während Zähne mit den braunverfärbten sogenannten Kariesmarken sich wesentlich besser schleifen ließen. Schon maskroskopisch erwiesen sich auf dem Schliff die Kariesmarken als deutlich unterscheidbar oberflächlichere Prozesse als die Kreideflecke, die häufig bei makroskopisch intakter Schmelzoberfläche, (die außer der Verfärbung also keinerlei Veränderungen gegenüber dem normalen Schmelz feststellen ließen) schon den Schmelz in seiner ganzen Dicke mit einbezogen hatten.

Es kamen folgende drei Färbemethoden zur Anwendung:

1. Ungefärbte Schliffe.
2. Gefärbte Schliffe.
   a) Sublimat, reduziert durch Schwefelammonium (Nishimura).
   b) Karbolfuchsin.
   c) Bakterienfärbung:
      Pikrinsäure ½ % wäßrig, 5—10 Min. Differenzieren in 96 % Alkohol,
      Karbolxylol,
      Einbetten in Kanadabalsam.

Es sollen nun in Folgendem an Hand einiger Präparate mit charakteristischen Veränderungen die allerersten Anfänge der Schmelzkaries beschrieben werden, in einer Reihenfolge, die von den ersten makroskopisch kaum sichtbaren Veränderungen dem weiteren Fortschreiten des kariösen Prozesses in die Tiefe entspricht.

Als ersten, eben erkennbaren Beginn eines kariösen Prozesses sieht Williams kleine Spalten keilförmiger Natur an, die nur wenig in die Tiefe gehen, aber für die angreifenden Gärungssäuren einen genügend großen Angriffspunkt darstellen.

In verschiedenen Präparaten, mit Vorzug an Weisheitszähnen konnten derartige Stellen wie Williams sie beschrieb, im Schliff als Zufallsbefund mit Sicherheit festgestellt werden. Makroskopisch waren sie nicht sichtbar und auch nicht tastbar, erst mit Lupenvergrößerung fielen eine Reihe dicht hinter einander gelagerter Punkte auf, die sich bei stärkerer Vergrößerung als intensiv gefärbte, von der Oberfläche nur wenig in die Tiefe gehende Bezirke von ausgesprochener Keilform darstellten.

In schwacher Vergrößerung schien ihr Eindringen in den Schmelz oft im Winkel zum Verlauf der Schmelzprismen zu stehen. Bei stärkster Vergrößerung hingegen erscheint die Spitze dieses keilförmigen Defektes parallel dem Verlauf der Schmelzprismen, und zwar wenden sich die Keile den Prismenwandungen bzw. der interprismatischen Substanz zu.

Erklärt werden kann dieser scheinbare Unterschied dadurch, daß das hakenförmige Abbiegen der Schmelzprismen an der Schmelzoberfläche erst bei stärkerer Vergrößerung ins Auge fällt.

Den ersten, makroskopisch sichtbaren Anfang einer beginnenden Schmelzkaries stellt der sogenannte „Kreidefleck" dar. Er ist ein Zeichen dafür, daß schon eine Entkalkung der Schmelzsubstanz stattgefunden hat, die sich optisch in dieser charakteristischen grauweiß-weiß-gelbweißen Verfärbung zur Geltung bringt, und deutlich einen Verlust der normalen Transparenz des Schmelzes aufweist. Besonders häufig finden wir diesen „Kreideflecken" an den Approximalseiten der Zähne, bisweilen auch an den Kauhöckern.

Oft erscheint makroskopisch dieser Kreidefleck unter einer

normal transparenten Schmelzschicht eingelagert, was sich im histologischen Bild insofern bestätigt, als der große, intensiv gefärbte Herd nur durch wenige schmale Brücken mit der Schmelzoberfläche zusammenhängt. Dies dürfte seine Erklärung finden in einer sogenannten „inneren Hypoplasie", ein Zustand, der besonders bei Weisheitszähnen nicht selten wahrnehmbar ist. Solch anormal verkalkte Bezirke sind dann den angreifenden schädlichen Noxen gegenüber weniger resistent und werden schneller verändert bzw. zerstört, als der darüber gelagerte Schmelz.

Ferner war auffallend bei vielen Zähnen der Unterschied zwischen dem klinischen und dem histologischen Befund: ein makroskopisch deutlich sichtbarer Kreidefleck war verschiedentlich im Schliff kaum sichtbar und selbst bei stärkeren Vergrößerungen teilweise weniger feststellbar, als manche kariöse Prozesse mit deutlich wahrnehmbaren Veränderungen in der Schmelzoberfläche, deren klinischer Befund durchaus negativ war und die also makroskopisch in keiner Weise auffielen und somit im Schliff einen reinen Zufallsbefund darstellten.

Im ersten Anfangsstadium eines kariösen Prozesses besitzt der Schmelz häufig noch seine spiegelnde Oberfläche und außer der Verfärbung deutet bei makroskopischer Betrachtung nichts auf einen Entkalkungsprozeß der obersten Schmelzschichten hin. In fortgeschritteneren Stadien verliert der Schmelz dann seine glänzende und spiegelnde Oberfläche, das Aussehen wird stumpf, später angerauht, spröde und der weiße Ton geht bald in einen gelben bis bräunlichen über.

Histologisch betrachtet, haben schon im ersten Stadium in den oberflächlichen Schmelzschichten tiefgreifende Veränderungen verschiedenster Art stattgefunden: schon bei schwacher Vergrößerung zeigt ein solcher Kreidefleck meist einen dickeren Belag als die normale Umgebung, was bei der Bakterienfärbung besonders gut zum Ausdruck kommt, da er die Farbe äußerst intensiv annimmt. Die oberflächlichste Schicht zeigt eine eigene, dunkle Pigmentierung, auch im ungefärbten Schliff wahrnehmbar, eine Zone, die zu Färbeeinflüssen eine große Neigung zeigt. Die Oberfläche ist in den meisten Fällen, soweit der kariöse Bezirk reicht und meist auch wenig darüber hinaus, schon bei Lupen-

vergröberung nicht mehr scharf, sondern deutlich uneben. Sie zeigt seichte Dellen und Mulden oder die schon oben erwähnten keilförmigen Defekte im Sinne Williams. Ferner ist ein deutliches Hervortreten der parallel verlaufenen Retzius-Streifen fest-

Unterer Praemolar, Quecksilbersulfid-Imprägnation.
Vergr. Optik: Winkel, Fluorit 13 mm, Kl. 2.

zustellen, die im ungefärbten Präparat deutlich braun sich darstellen (im durchfallenden Licht), im gefärbten Präparat die Farbe intensiv annehmen.

Häufig entsprechen tiefste Stellen der kariösen Veränderungen dem Verlauf bzw. dem inneren Ende einer Lamelle; oft zeigt sich

am Fußpunkt der Lamelle im Dentin schon eine Imprägnation bzw. Färbung, obwohl bis zum Herd an der Oberfläche eine noch relativ dicke, anscheinend unveränderte Schmelzschicht dazwischen gelagert ist.

Auffallend ist das deutliche Hervortreten der Prismenquerstreifung in einem solchen Kreideflecken. Meist ist sie sehr regelmäßig, zum Teil fällt aber auch ein deutlicher Unterschied in der Stärke und Dicke der einzelnen Querscheiben auf, oder die ganze Querstreifung zerfällt in eine unregelmäßige Felderung.

Die Interprismatische Substanz nimmt die Farbe nicht an oder nur sehr schwach, was allerdings in nur sehr dünnen Schliffen, in denen sich nicht mehrere Prismenschichten überlagern, wahrnehmbar ist.

Die Prismen selbst erscheinen stellenweise erweitert, an anderen Stellen geschrumpft, zum Teil ausgebuchtet und gewellt, ähnlich einem spastischen Darm. Der Prismeninhalt ist im kariösen Schmelz teils krümelig, teils läßt sich parallel dem Prisma eine deutliche Längsfaserung feststellen. Im Zentrum eines solchen Herdes lassen sich die einzelnen Prismen meist nicht mehr von einander trennen, das ganze Bild erscheint strukturlos und verwaschen und ist äußerst dunkel pigmentiert. Einzelne Trümmer der ehemaligen Prismen sind noch vorhanden, aber vollkommen ungeordnet und erscheinen im histologischen Bild als unregelmäßige stark pigmentierte Einlagerungen. (Bild S. 13.)

Betrachtet man einen solchen Kreideflecken als Ganzes in schwächerer Vergrößerung, so fallen bestimmte Eigentümlichkeiten auf, die sich in den verschiedenen Färbemethoden verschieden darstellen:

Mit Karbolfuchsin gefärbte Schliffe zeigen, von der Schmelzoberfläche her nach innen vorgehend betrachtet, zunächst eine intensiv dunkel gefärbte Randschicht, mit bräunlichem Ton, äußerst dicht und anscheinend strukturlos, mit der darüber liegenden Mikrobenplaque wie verwachsen. Es folgt dann eine breite, im großen ganzen gleichmäßig im Grunde gefärbte Zone, die dem Hauptherd entspricht, in der die Querstreifung deutlich sichtbar ist, die Konturen der einzelnen Prismen aber verwaschen und erst bei stärkerer Vergrößerung wahrnehmbar sind. Retzius-

streifen sind bei dieser Farbemethode nur sehr schwach wahrnehmbar, oft überhaupt nicht sichtbar.

An den Grenzen gegenüber dem normalen Gewebe ist eine sehr schmale, deutlich braun pigmentierte Zone zu erkennen,

Unterer Molar. Karbolfuchsinfärbung.
Vergr. Optik: Winkel, Fluorit 8,5 mm, Kl. 2.

die jede Struktur vermissen läßt und dem Auge wie verschleiert erscheint.

Es folgt meist noch eine Zone von wechselnder Breite, die oft nur angedeutet und sehr schwach erkennbar ist, die aufgehellt erscheint und mehr homogener Natur.

Das Verhältnis dieser einzelnen Zonen und Gebiete zu einander ist in jedem einzelnen Fall verschieden; bisweilen fehlen einzelne Zonen anscheinend ganz oder sind nur ganz schwach angedeutet. Dies gilt besonders für die eben zuletzt beschriebene Zone, die von vielen Autoren als „transparente Zone des Schmelzes“ bezeichnet wird.

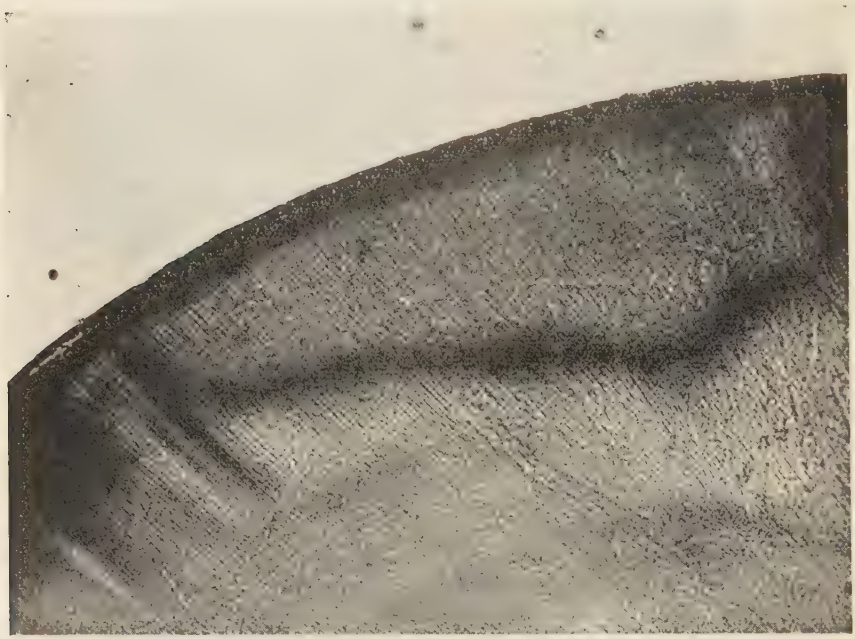

Unterer Weisheitszahn. Karbolfuchsin.
Vergr. Optik: Winkel, Fluorit, 13 mm, Kl. 2.

Im folgenden Präparat sind nun diese Zonen alle deutlich erkennbar. Die violett gefärbte Schmelzoberfläche mit der darauf gelagerten Mikrobenplaque zeichnet sich aus durch eine Reihe keilförmiger Defekte im Sinne von Williams. Sie durchbrechen die dunkel pigmentierte Randzone und reichen bis in die gleichmäßig schwach violett gefärbte Schicht, die eine deutliche Querstreifung aufweist. Diese keilförmigen Spalten sind hier äußerst gut erkennbar und nehmen ihre Richtung entsprechend den Prismenwandungen. Der Hauptherd zeichnet sich

aus durch deutliche Querstreifung der Prismen in schwach violettem Grund. Die Querstreifung ist unregelmäßig. Zonen mit dicken Querschreiben grenzen an schmale, schräg verlaufende Bänder mit sehr schmaler Querstreifung.

Unterer Weisheitszahn. Karbolfuchsin
Vergr. Optik: Winkel, Fluorit 8,5 mm, Kl. 2.

Die braun pigmentierte Zone, die auch etwas mehr der violetten Farbe angenommen hat, läßt auch bei stärkster Vergrößerung kaum irgendwelche Struktur erkennen. Die Querstreifung erscheint hier wie überlagert von einem dünnen Schleier, während

sie in einem schmalen Band jenseits der braunen trüben Zone in dem nun folgenden auffallend hellen Gebiet wieder auftritt.

Diese aufgehellte Zone ist in diesem Präparat besonders breit und besonders deutlich erkennbar. Sie weist nur wenig Struktur auf, macht einen mehr homogenen Eindruck und geht allmählich wieder in normalen Schmelz über.

In schwacher Vergrößerung sind diese Zonen äußerst scharf von einander abgegrenzt.

Das Präparat in Bakterienfärbung zeigt im allgemeinen ein gleiches, zumindest ähnliches Bild. Häufig folgt auf die dunkel pigmentierte Schmelzoberfläche noch ein schmales, helles Band, das sich auch jenseits des kariösen Prozesses noch auf weite Strecken über die Krone mit normalem Schmelz hinzieht und mitunter eine feine längsverlaufene parallele Struktur aufweist.

Im Gegensatz zur Karbolfuchsinfärbung sind hier die Retziusstreifen äußerst gut und regelmäßig sichtbar, desgleichen die Prismenquerstreifung. Die bräunliche trübe Zone hat bei dieser Färbung noch eine Spur der violetten Farbe angenommen; aber auch hier sind sämtliche Konturen wie verwaschen.

Eine daran anschließende aufgehellte Zone mit sehr undeutlichen Konturen ist auch hier sichtbar, im großen ganzen aber wenig auffallend und eine durchaus nicht regelmäßig auftretende Erscheinung.

Auch der ungefärbte Schliff zeigt im wesentlichen denselben Charakter. Im durchfallenden Licht betrachtet, sind Retziusstreifen und Querscheiben äußerst gut sichtbar und deutlich braun pigmentiert. Die bräunliche, verwaschene Zone ist auch hier als solche erkennbar, desgleichen die in der Bakterienfärbung ins Auge fallende helle, strukturarme, sehr schmale Außenzone des Schmelzes. (Prismenrandschicht.)

In der von Nishimura angewandten Quecksilbersulfid-Imprägnation ist in schwacher Vergrößerung das Bild ein ähnliches, besonders betreffend der Grenzzone gegenüber dem normalen Gewebe, allerdings entsprechend der Färbemethode anders in der optischen Wirkung.

Das Prinzip der Färbemethode beruht, um es kurz zu erwähnen, auf einem Niederschlag von Quecksilbersulfid überall da, wo

durch die Wirkung der Gärungssäuren und Bakterien ein Substanzverlust stattgefunden hat; bei vorgeschrittenem Prozeß auch an organischer Substanz. Das histologische Bild ist entsprechend: die am meisten entkalkten und veränderten Gebiete sind tief

Unterer Molar. Ungefärbter Schliff.
Vergr. Optik: Winkel, Fluorit, 8,5 mm, Kl. 2.

schwarz und lassen überhaupt nichts mehr von der ehemaligen Struktur erkennen. Reizlinien und Querstreifen der Prismen sind je nach dem Grad ihrer Veränderung und Entkalkung verschieden dunkel imprägniert bzw. unbeeinflußt geblieben. Meist treten sie aber äußerst deutlich hervor und sind besser sichtbar als in den anderen Färbemethoden.

Im dünnen Schliff ist deutlich erkennbar, daß die Prismenrandschicht am meisten imprägniert ist; bei einem Präparat war deutlich sichtbar, daß zwischen den tief schwarz imprägnierten „Prismenhüllen" die interprismatische Substanz ungefärbt blieb, und sich dem Auge als eindeutig heller Strich zeigte.

Auch hier ist die trübe Zone in fast allen Fällen deutlich ausgeprägt zu erkennen. Diese Zone dürfte wohl übereinstimmen mit der Zone, die Nishimura als „Zone der Trübung" bezeichnet und die nach ihm der Ausdruck einer erneuten Entkalkung (bis auf ein Fünftel) ist, nachdem sie vorher stärker mineralisiert war.

Nishimura unterscheidet 6 Zonen und nennt sie:

A. Erste Spuren der Entkalkung.
B. Zone der primären Transparenz.
C. Zone der Trübung.
D. Zone der sekundären Mineralisation.
E. Zone zunehmender Entkalkung.
F. Zone stärkster Entkalkung.

An einzelnen Präparaten vorliegender Arbeit konnte eine gewisse Zonenbildung, wie sie Nishimura annahm, mit Sicherheit festgestellt werden, war aber bei den 85 Zähnen, die zur Verarbeitung gelangten, durchaus nicht die Regel. Die Zonenbildung war in jedem Fall verschieden, eine Zone der „primären Transparenz" und „sekundären Mineralisation" oft überhaupt nicht feststellbar, und auch der Nachweis einer direkten „Zone" mit Spuren der ersten Entkalkung auf Grund der ausgeführten Untersuchungen so unbestimmt und unsicher, daß sich daraus keine Regel und kein Schema aufstellen ließ. Es muß allerdings hervorgehoben und betont werden, daß das Ergebnis vorliegender Untersuchungen andererseits auch keinen direkten Widerspruch mit den Untersuchungsergebnissen Nishimuras ergab.

Ist der kariöse Prozeß, dessen erster sichtbarer Anfang in einem Kreidefleck zum Ausdruck kam, schon so weit vorgeschritten, daß der Kreidefleck einer Braunverfärbung gewichen ist, so sind die Erscheinungen in der Tiefe genau dieselben. Einen Unterschied gegenüber dem Kreideflecken (also dem früheren Stadium) zeigen in der Hauptsache die oberflächlichsten Schmelz-

schichten, die in den meisten Fällen größere Defekte aufweisen, durch Herausfallen vollkommen zerstörter bzw. erweichter Substanz. Ueberhaupt ist der ganze kariöse Herd ausgedehnter, sowohl an der Oberfläche, als auch in die Tiefe gehend, und hat in der Mehrzahl der Fälle die Schmelzdentingrenze schon erreicht und entsprechende Veränderung des Dentins hervorgerufen. Die Regelmäßigkeit im Auftreten von Retziusstreifen und Prismenquerstreifung ist verloren gegangen, das ganze Bild ist verworrener und entstellt durch weitgehendste Zerstörung aller Substanz, die sich im histologischen Bild als unregelmäßige Einlagerungen des Farbniederschlages auswirken.

Zum Schluß sei noch ein besonderes, von den anderen Befunden vollkommen abweichendes Bild eines Schliffes erwähnt, der von einem frisch extrahierten oberen Molar gewonnen wurde. An der Approximalseite wies er bei makroskopischer Betrachtung einen Kreideflecken in der Gegend des Kontaktpunktes auf, der im Zentrum schon in eine gelblich braune Farbe überging. Es war weder ein sichtbarer Defekt noch bei Sondierung eine Aufrauhung der noch spiegelnden Oberfläche festzustellen. Der Zahn wurde gleich nach der Extraktion geschliffen und nach der Quecksilbersulfid-Imprägnation behandelt. Die Oberfläche zeigte bei starker Vergrößerung eine stark dunkel pigmentierte Randschicht, die die Zahnoberfläche im ganzen Verlauf des kariösen Herdes einnimmt, allerdings unterbrochen durch glatte Oberfläche. Die Stellen mit brauner Randzone entsprechen flachen Mulden in der Zahnoberfläche.

Der kariöse Prozeß hat den Schmelz ungefähr in seiner halben Dicke einbezogen und zeichnet sich aus durch eine hellbraun getönte trübe Grundsubstanz, die wie verschleiert wirkt, und aus der die Querstreifung der Prismen dunkler gefärbt bzw. tief schwarz imprägniert sich deutlich hervorhebt. Prismen sind im allgemeinen Bild nicht zu unterscheiden; das ganze Bild macht den Eindruck eines krümeligen Zerfalls des organischen Gerüstes, besonders der sonst so deutlich hervortretenden Prismenrandschicht. Nur sehr vereinzelt sind schwache Konturen der Prismen zu sehen, und dies hauptsächlich auch nur in den Grenzgebieten gegenüber dem gesunden Gewebe und den oberfläch-

lichsten Schichten. Von einer ausgesprochenen Zonenbildung kann man hier nicht sprechen.

Retziusstreifen zeichnen sich noch dunkler gefärbt ab und bilden die Spitze des apicalwärts nach dem normalen Gewebe zu sich weiter ausbreitenden kariösen Prozesses. Im Gegensatz zu den meisten anderen Präparaten, in denen die Retziusstreifen sich noch weithin in das normale Gewebe als dunkel pigmentierte Linien bemerkbar machen, erscheinen in diesem Fall die Retziusstreifen, sobald sie die trübe hellbraun gefärbte Grundsubstanz verlassen haben, wie scharf abgeschnitten und es machen sich in seitlich angrenzendem Gebiet Linien bemerkbar, die deutlich heller sind als die Schmelzschicht, die sie durchlaufen und in Bezug auf Verlauf und Richtung dem Auge als Fortsetzung der Retziusstreifen erscheinen.

Die Prismenquerstreifung tritt rings um den braun verfärbten trüben Herd in schmaler Zone noch auf, allerdings wesentlich schwächer pigmentiert.

Es ist wohl kaum möglich, aus diesem einen Präparat eine Erklärung dieser eigenartigen Erscheinungen zu geben; irgendwelche, von den anderen Präparaten abweichende Behandlung hat nicht stattgefunden, und die Verarbeitung fand mit derselben Sorgfalt und Vorsicht statt wie die der anderen Zähne.

Fissurenkaries finden wir sehr häufig, auch bei Zähnen, die bei der Sondierung, selbst mit feineren Sonden, negativen klinischen Befund ergaben. Es fielen schon beim Schleifen häufig kreidige Veränderungen in nächster Umgebung der Fissur auf, die im histologischen Bild oft schon den Schmelz in seiner ganzen Dicke miteinbezogen, und im Dentin schon deutlich sichtbare Reaktionen hervorgerufen hatte. Bei der Fissurenkaries ist es mitunter besonders anschaulich, wie der Prozeß entlang den Lamellen (die sich besonders auf dem Grund von Fissuren in größerer Anzahl vorfinden) in die Tiefe vordringt, was allerdings nicht die Regel zu sein braucht. Der erste Anfang einer Karies geht wohl in den meisten Fällen von dem Boden einer Fissur aus.

Belag ist in den meisten Fällen vorhanden; er füllt dann die ganze Fissur aus, sowohl die Ampulle als auch den Ampullenhals.

Er nimmt die Farbe intensiv an, scheint teilweise mit Kalk inkrustiert, und mit dem Schmelzoberhäutchen wie verwachsen.

Ueber die Veränderungen des Schmelzes, der hier im Bereich der Höcker und der Kaufläche überhaupt sehr unregelmäßig ver-

Oberer Molar. Quecksilbersulfid-Imprägnation.
Vergr. Optik: Winkel, Fluorit 8,5 mm, Kl. 2.

läuft, läßt sich noch schwerer irgendeine Regel nach ein Schema aufstellen, als bei kariösen Prozessen, die die freie Zahnoberfläche (Zahnhals, Approximalseiten) angesetzt haben. Die Schmelzprismen verlaufen in Bündel angeordnet, deren einzelne

Prismen parallel geordnet sind. Im Schnitt erscheinen häufig längs getroffene Prismenbündel neben quer und schräg getroffenen. Die Bündel sind in verschiedenen Richtungen aneinander- und nebeneinander gelagert und verlaufen in wirren Bogen.

Unterer Pneumolar. Bakterienfärbung.
Vergr. Optik: Winkel. Fluorit 8,5 mm. Kl. 2.

Greift man ein einzelnes Bündel heraus, so sind in großen Zügen die Veränderungen dieselben wie bei den Fällen, die in der vorigen Gruppe beschrieben sind. Die einzelnen Prismen sind auch hier stark gefärbt bzw. imprägniert, und zwar am meisten Pris-

menrandschicht. Retzius-Streifen und Prismenquerstreifung sind dagegen nur sehr selten wahrnehmbar.

Recht häufig kann man bei einer beginnenden Fissurenkaries beobachten, wie der karäise Prozeß auf dem Wege der Bahnen,



Meier: Quecksilbersulfid-Imprägnation.
Vergr. Optik: Winkel. Fluorit 8,5 mm. Kl. 2

die eine Anhäufung von organischer Substanz darstellen, vom Schmelz in das Dentin übergehen. Die Schmelzdentingrenze ist dann meist auffallend hell und breit, und schon bei mittlerer Vergrößerung kann man feststellen, daß die Lamellen, ferner die

büschelförmigen Fortsätze, die eine Verbindung zwischen Schmelz und Dentin darstellen, außerordentlich stark imprägniert sind und auch um ihren Fußpunkt im Dentin eine Anhäufung des Farbmaterials aufweisen, während das andere Gewebe, scharf abgegrenzt, noch keinerlei Veränderungen zeigt und sich dem Auge leuchtend hell darstellt (Anfang einer unterminierenden Karies).

Ueber die Entstehung der „ausgeheilten Karies" sind sich die Autoren einig: es handelt sich hier primär um rein mechanische Momente, beruhend auf einem Abschleifen der Zahnoberfläche, entweder durch den Nachbarzahn oder die Antagonisten. In die so frei gelegten Zahnschichten gelangen Bakterien, aber nur oberflächlich, und verursachen in eben diesen Schichten eine Braunpigmentierung. Diese „ausgeheilte" Karies finden wir am häufigsten an den Approximalseiten der Zähne, vielfach werden aber auch ganze Kauflächen miteinbezogen, häufig sind die Schneidezähne befallen (abgekaute Zähne!).

Diese „ausgeheilte" Karies zeichnet sich makroskopisch-klinisch aus durch eine auffallend glatte und geradezu spiegelnde Oberfläche, die deutlich gelb- und schwarzbraun gefärbt ist (mit sämtlichen Uebergängen). Oft beträgt der Substanzverlust die gesamte Schmelzschicht; das Dentin liegt in großer Fläche frei an der Oberfläche. Trotzdem sind die Veränderungen, auch des Dentins, überraschend wenig tiefgreifend, im Gegensatz zu Bildern, wie sie uns schon ein Kreidefleck gibt, bei dem häufig bei noch dünner aber eindeutig vorhandener anscheinend intakter Schmelzdecke im Schliff sichtbare Veränderungen des Dentins (Transparenz) stattgefunden haben, in manchen Fällen schon bis an die Pulpa verfolgbar.

Uebergänge in eine akute Form sind jederzeit möglich unter entsprechenden Vorbedingungen und sind häufig beobachtet worden. Aus all diesem geht hervor, daß diese Form der Karies natürlich keinen ausgeheilten Prozeß im Sinne des Wortes darstellt; wissenschaftlich betrachtet gibt es keine restitutio ad integrum und es kann hier auch nie von einer solchen gesprochen werden.

Als ersten makroskopisch sichtbaren Anfang einer Schmelz-

karies möchten auch wir den sogenannten „Kreidefleck“ ansprechen.

Ob die ersten Anfänge, die sich dem unbewaffneten Auge entziehen, sich nun mehr flächenhaft-oberflächlich ausbreiten, oder sich als Spalten keilförmiger Natur bemerkbar machen im Sinne Williams, möchten wir nicht entscheiden. Von Einfluß sind sicher die einwirkenden schädlichen Noxen, die Beschaffenheit der Schmelzoberfläche (Regelmäßigkeit der Verkalkung, Richtung der Prismen an der Oberfläche. Vgl. Fissurenkaries im Unterschied zur Approximalkaries).

Häufig sind an der äußersten Schmelzoberfläche eines Kreidefleckes eine große Reihe dicht aneinander gelagerter keilförmiger Defekte wahrnehmbar, beinahe ebenso häufig fehlen sie.

Es ist daher besonders auch auf Grund des relativ geringen Materials nicht gut möglich, die Frage zu klären, ob nun der keilförmige Defekt das primäre, und der Kreidefleck erst der Ausdruck einer Entkalkung ist, die ihren Weg eben durch diese Defekte nahm.

Literatur.

1. Baumgartner, E. Ueber das Wesen der Zahnkaries mit besonderer Berücksichtigung der Histologie des gesunden und kariösen Zahnschmelzes. D. M. f. Z. 1911.

2. Kantorowizc, A. Handwörterbuch der gesamten Zahnheilkunde. Bd. II. Karies. Bd. III. Schmelz.

3. Kantorowizc, A. Klinische Zahnheilkunde. 1924.

4. Miller, W. D. Die Mikroorganismen der Mundhöhle.

5. Nishimura. Histologische Untersuchungen über die Anfänge der Karies, speziell der Karies des Schmelzes. Schw. Mon. f. Z. 1926.

6. Port-Euler. Lehrbuch der Zahnheilkunde. 1929.

7. Türkheim. Kariesforschung. F. d. Z. 1925.

8. Türkheim. Ueber das Wesen der Karies. Zahnärztliche Rundschau 1922.

Lebenslauf.

Ich wurde am 4. Januar 1908 als Tochter des Kaufmanns Albert Eugen Seeger zu Brüssel in Belgien geboren. In Brüssel besuchte ich bis zum Kriegsausbruch die dortige Deutsche Schule, vom Herbst 1914—1916 eine deutsche Mittelschule, ferner eine Höhere Töchterschule in Gera (Thüringen), von 1916—1918 wieder die Deutsche Schule in Brüssel, von 1918—1920 die Höhere Töchterschule in Gera und von 1920—1926 das Deutsche Realgymnasium und Ober-Realschule in den Haag (Holland) bis zur Oberprima. Die Oberprima besuchte ich an der Hessischen Ober-Realschule und Höheren Landwirtschaftschule in Groß-Umstadt und bestand daselbst am 7. März 1927 die Reifeprüfung.

Anschließend studierte ich vom S.S. 1927 an an der Georg-August-Universität Göttingen Zahnheilkunde, bestand hier am 2. Mai 1929 das Physikum und am 11. Mai 1931 das Staatsexamen.

Alice Seeger.